

Dott. Marco Lorenzo Scarpelli

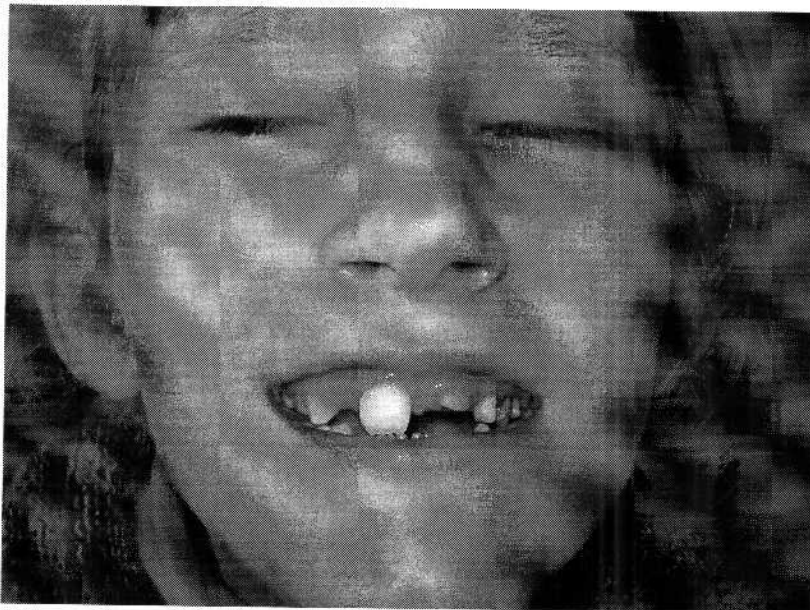medico chirurgo, specialista in Odontostomatologia, Medicina legale,
Professore a contratto in "Etica e Comportamento nella professione", al CLOPD e Coordinatore Master di II livello in
"Odontologia Forense" all'Istituto di Medicina Legale dell' Università degli Studi di Firenze.
via Napo Torriani 31, MILANO tel. 02.6692835 - fax 02.6691819 - 335.6681282
mScarpeLLi-WOLIT@tiscali.it - segreteria@studioscarpelli.com

Spett. Famiglia

~~_____~~
via ~~_____~~ ~~_____~~
~~_____~~

Milano, 31 ottobre 2012

In data 25 ottobre 2012 ho visitato Daniela ~~_____~~ anni 6, scolara, presente il padre ~~_____~~
~~_____~~



Il padre della paziente mi riferisce che, in data 14 maggio 2012, mentre si trovava presso l'autorimessa dalla propria abitazione, la figlia Daniela, inforcando la bicicletta, perdeva l'equilibrio cadendo al suolo e riportando lesioni odontoiatriche; nello specifico mi riferisce il padre che la

bambina, rialzatasi, sputava sangue dalla bocca nonché l'integrale elemento incisivo centrale superiore sinistro 21.

Immediatamente soccorsa dal padre e dalla madre, la bambina veniva accompagnata presso il Pronto Soccorso dell'Azienda Ospedale di ~~Reggio Emilia - Santa Maria Nuova~~; in tale Pronto Soccorso giunge, vedi certificato, alle 19.28, quindi entro mezz'ora dal fatto, e viene quindi riportato:

"minore accompagnato dal genitore... riferita caduta accidentale con la bicicletta... trauma contusivo ossa nasali, abrasione alla fronte, contusione arcata dentaria superiore con avulsione completa primo incisivo superiore sinistro e ferite gengivali arcata superiore, edema labbro superiore...";

tale valutazione

"avulsione completa primo incisivo superiore sinistro"

è riportata anche nell'esame obiettivo; il padre della paziente mi precisa che, nel "TRIAGE", mostrava l'elemento dentale, a richiesta del sanitario intervistante, che conservava in un fazzoletto, essendo invitato a mantenere l'elemento dentale in queste condizioni, ad accompagnare la figlia ad una radiografia preliminare e a mostrare il dente nella successiva visita al medico di Pronto Soccorso; ciò accade ma anche il medico del Pronto Soccorso confermerebbe la buona conservazione nel fazzoletto dell'elemento dentale, in ogni caso non prescrivendo alternative.

Di fatto la diagnosi conclusiva è di

"trauma facciale con avulsione completa di 21, frattura di 22 e lussazione di 25; ferita lacero contusa del frenulo labiale superiore e della gengiva adiacente che viene suturata";

si precisa inoltre

"consulenza odontoiatrica domani".

Sul punto, il padre della paziente mi riconferma di essere stato invitato a recarsi o dal proprio odontoiatra curante "privato" o presso la struttura ospedaliera, il giorno successivo, portando con sé l'elemento dentale appunto conservato in un fazzoletto; per altro, il Signor ~~Caracciolo~~ precisa che, al momento del fatto, prima di porre il dente nel fazzoletto, provvedeva a lavare il dente stesso con acqua distillata e di avere segnalato anche questa circostanza ai sanitari del Pronto Soccorso.

Tranquillizzato da detti sanitari, il Signor ~~Caracciolo~~ accompagna Daniela il giorno successivo dal proprio medico curante, Dottor ~~Caracciolo~~ il quale certifica, in data 15 maggio 2012, di avere visitato la paziente

"a seguito dall'avulsione di un elemento dentale 21 per trauma".

Viene quindi ripetuta l'anamnesi, che intendo qui integralmente riportata, viene precisato che "all'esame obiettivo la bimba si presenta con labbra e gengiva ancora tumefatti (compatibili con caduta ed urto della zona pre-maxillare). L'elemento dentale avulso (21) risulta essere integro sia nella porzione coronale che nella porzione radicolare, ma fortemente disidratato, in effetti è stato conservato in aria, quindi in modo non adeguato. I genitori riferiscono di non avere ricevuto alcuna informazione al riguardo. Vista la mia impossibilità di intervenire in maniera adeguata, provvedo a fornire contenitore con soluzione fisiologica in cui immergo l'elemento dentale e consiglio visita urgente presso il reparto maxillofaciale di ~~Verona~~ ~~Verona~~...".

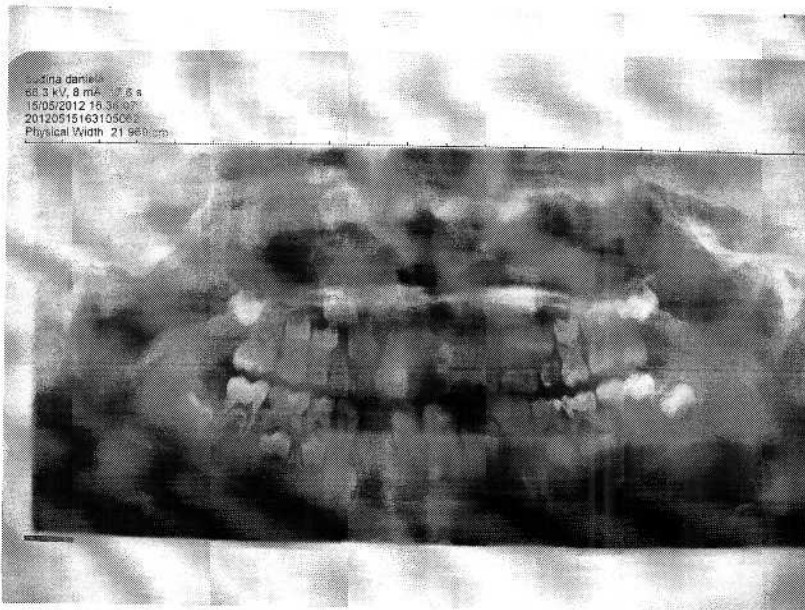
Ligio alle istruzioni, il padre della paziente accompagna Daniela presso l'Azienda Ospedale Universitaria di ~~Verona~~ dove la Professoressa ~~Alba~~ la visita, effettua una radiografia endorale, che non ho visionato, una panoramica, che visiono, procede alla verifica clinica nel cavo orale, a trattamento endodontico ex ore dell'elemento dentale, procede quindi a tentativo di reimpianto che, mi riferisce verbalmente (ho provveduto a intervistarla telefonicamente dopo lettura del certificato redatto in data 15/5/2012) senza successo del reimpianto stesso; tale mancato successo è motivato nel certificato dal

"ritardo e la conservazione all'asciutto".

Successivamente a tale rilievo, la paziente viene inviata ed è tuttora in cura presso reparto di ortognatodonzia; mi precisa il padre che è in predicato di essere applicato un apparecchio mantenitore di spazio e che, nel futuro, verrà verosimilmente somministrata terapia ortodontica allo scopo di riaprire lo spazio di 21.

Mi segnala inoltre il padre di aver sostenuto alcuni costi per ticket ospedalieri ecc...; ho suggerito al padre di raccogliere i costi che ha sostenuto, e quelli che sosterrà, per accertamenti specialistici, allo scopo poi di documentarli complessivamente al termine della prima fase clinica.

Visiono la radiografia panoramica da cui ben evinco formula dentaria completa, salvo assenza dell'elemento 21 ed anche assenza di eventuali denti sovranumerari, circostanza questa segnalata in ipotesi dalla Professoressa ~~Alba~~ ma dalla medesima collega poi non confermata; rilevo una dentizione complessivamente in buono stato di conservazione, salvo presenza di qualche piccolo restauro conservativo a livello dei denti decidui inferiori, indice di attenzione alla propria salute orale.



Alla visita diretta constato la presenza nel cavo orale dell'elemento 22, verosimilmente invece non ancora estruso nel cavo orale nella radiografia panoramica, altresì rilevando la perdita di almeno il 50% dello spazio relativo a 21.

Mi viene anche mostrato l'elemento dentale avulso; tale elemento dentale corrisponde alla descrizione effettuata dalla Professoressa Pizzi e, in ogni caso, risulta integro.

CONSIDERAZIONI VALUTATIVE

Mi viene richiesto se il comportamento dei sanitari dell'ospedale di ~~Reggio Emilia~~ servizio di Pronto Soccorso, possa essere considerato congruo in relazione a quanto accaduto; ebbene, la letteratura odontoiatrica in modo consolidato (vedi riferimenti bibliografici al termine della relazione) identifica nel reimpianto precoce una manovra tecnica dovuta in un caso quale quello esaminato e con successi pari al 75 / 80% secondo i vari autori; da questo punto di vista risulta favorevole alla prognosi la modalità di conservazione (nel caso di specie l'elemento dentario arriva sù asciutto, ma dopo mantenimento in tale condizione per non più di 20 minuti), e la precocità dell'intervento; i sanitari del Pronto Soccorso di ~~Reggio Emilia~~ invece non hanno provveduto, come avrebbero dovuto, a trasferire in ambiente idoneo dopo circa 20 minuti dall'evento l'elemento dentari e non hanno provveduto, come avrebbero invece dovuto, a procedere agli interventi

necessari, ovvero a differire a struttura adeguata la paziente per provvedere, in un arco temporale ragionevole e comunque non superiore a 120 minuti, al reimpianto.

L'intervento tardivo, peraltro motivato dall'annotazione "consulenza odontoiatrica domani" ha determinato l'impossibilità concreta di procedere al reimpianto con conseguente perdita irreversibile dell'elemento 21; né hanno contribuito a risolvere tale negativa indicazione gli interventi, nel loro momento di applicazione tempestivi, sia del Dottor ~~Roberto Pazzani~~ (trasferimento dell'elemento dentale in ambiente idoneo) che della Professoressa ~~Elisa~~ (trattamento endodontico e tentativo di reimpianto).

Sulla base di tale premessa, si può quindi oggi rilevare evidente profilo di responsabilità professionale a carico degli operatori del Pronto Soccorso dell'ospedale di ~~Reggio Emilia~~ con conseguente danno che identifico nella quota, pari a circa l'80%, dei costi che la paziente dovrà sostenere per l'attività di sostituzione con impianto; in buona sostanza, a fronte di una probabilità di conservazione pari all'80% del dente una volta reimpiantato, valuto, al contrario, una quota pari ad "X" (vedi dopo) di danno futuro da valutarsi in rapporto causale all'evento in misura appunto da abbattersi del 20%.

Ebbene, la paziente dovrà sostenere una fase, dai 6 ai 16 / 18 anni, quindi pari o superiore a circa 10 anni, di applicazione di mantentori di spazio ovvero di applicazione di apparecchi per riaprire lo spazio di 21, il tutto per un costo indicativo pari a circa € 2.000.

Al momento della maturazione ossea completata, circa 16 / 18 anni, potrà procedere a inserimento di impianto sostitutivo di 21 + perno moncone + corona provvisoria + corona definitiva, per un costo pari a circa € 2.500; l'impianto andrà ripetuto, nel corso della vita, almeno una volta per un costo, impianto + perno moncone, pari ad € 1.500; l'elemento protesico andrà ripetuto in corso di vita ogni circa 12 anni per quattro volte, € 1.000 a sostituzione, per un valore pari ad € 4.000.

Si può quindi valutare un danno emergente pari ad € 2.000 + € 2.500 + € 1.500 + € 4.000, totale € 10.000; tale valore andrà integrato con i costi che il padre della paziente documenterà per le varie attività di carattere specialistico eseguite nel periodo intermedio; tale quota complessiva di danno emergente andrà integrata con un valore di cosiddetto danno biologico residuo, pari ovvero non inferiore all'1%; andrà inoltre considerata una quota di inabilità temporanea che tiene conto dei disagi patiti, pur non considerando l'assenza dell'elemento

dentale in fase adolescenziale giacché tale assenza fa parte di una condizione vissuta come vicina alla “normalità”; tuttavia, in considerazione del lungo periodo di gestione ortodontica e delle varie fasi terapeutiche successive dovrà essere valutata una temporanea a valore minimo del 20% per non meno di sei mesi, oltre a quota di temporanea pari a giorni 30 al 25% per l'effettuazione delle sedute di cura.

Il dato complessivo ricavato, a cura del legale, dovrà essere abbattuto, secondo i ragionamenti prima esposti, in quota pari al 20%; quanto residuo potrà essere considerato puro danno emergente in rapporto causale all'evento lesivo, ovvero al mancato reimpianto dell'elemento dentario, nei tempi e modalità previste, così come prima descritto.



Rassegna bibliografica:

1. AA VV, *Odontologia Forense, Guida alla valutazione del danno odontostomatologico*, 2011- Piccin
2. Mazzucbelli / Scarpelli, *Traumi dentali: aspetti clinici e medico-legali*; 2007 – Sinergie
3. J. O. Andreasen, M. K. Borum, H. L. Jacobsen, F. M. Andreasen- *Replantation of 400 avulsed permanent incisors. 4. Factors related to periodontal ligament healing - Article first published online: 27 Aprile 2006 (Dental Traumatology Volume 11, Issue 2, pages 76–89, April 1995)*